ROYAL LONDON
OPHTHALMIC
HOSPITAL

11

Abdruck aus
„Beiträge zur pathologischen Anatomie und zur allgemeinen Pathologie“
herausgegeben von Professor Dr. Ernst Ziegler,
Band XXIV.

XXIII.

Un cas de sarcome pigmenté de la cornée.

Par le

Dr. J. Gonin,

assistant de la Clinique ophtalmologique, ancien assistant de l'Institut pathologique de Lausanne.

Avec planche XV.

C'est un fait bien connu que les tumeurs épibulbaires ne se développent que très rarement au sein du tissu propre de la cornée. Lorsqu'elles siègent sur le bord scléro-cornéal, — ce qui est ordinairement le cas des épithéliomes, — il est le plus souvent facile de reconnaître qu'elles appartiennent à la conjonctive et n'ont contracté que secondairement des rapports avec la cornée. S'il s'agit de sarcomes, et plus spécialement de mélanosarcomes, on les attribue au tissu sous-conjonctival ou bien on cherche à rattacher leur point de départ au tractus uvéal afin d'expliquer ainsi l'origine de la pigmentation.

La résistance que les lames cornéennes opposent à l'envahissement par les néoplasmes du voisinage est remarquable; bien souvent la membrane de Bowman reste inattaquée et c'est tout au plus si l'épithélium se trouve détaché ou détruit en partie par la dégénérescence.

Nous avons eu l'occasion tout dernièrement encore d'observer les deux types de ces tumeurs; dans l'un c'est une excroissance pédiculée, qui, s'insérant exactement sur le bord scléral, finit par s'étaler en forme de champignon et recouvre ainsi une partie de la cornée par une simple apposition de son épithélium à la surface de l'épithélium cornéen.

Dans l'autre type, la néoplasie est moins exubérante, mais plus insidieuse. Son point de départ étant le tissu sous-conjonctival dans la région du limbe, elle envoie du côté de la cornée un prologement qui s'insinue à la façon d'un coin entre la membrane de Bowman et l'épithélium qu'il soulève.

165523

Lagrange, dans ses "études sur les tumeurs de l'oeil", insiste sur le fait que la sclérotique et la cornée servent à ces tumeurs "de point d'appui et non de point d'origine" (page 10) et après avoir constaté que l'on n'en connaît point qui aient pris naissance dans la cornée, il conclut que "les sarcomes mélaniques extérieurs à l'oeil se développent exclusivement sur la conjonctive" (page 18).

L'observation que nous publions ici vient en contradiction de cette thèse dans ce qu'elle a de trop absolu, et bien qu'il sagisse d'une grande rareté, elle montrera qu'une tumeur pigmentée peut se développer au sein même du tissu cornéen. Cette observation est non seulement rare, mais nous la croyons encore unique, au moins en ce qui concerne la pigmentation. On compte sur les doigts les cas publiés jusqu'ici de sarcomes de la cornée et la plupart de ceux dont nous avons trouvé mention dans la littérature sont de nature contestée (épithéliomes, fibromes, myxomes). Axenfeld [1]) dans une étude soigneuse considère que le seul cas avéré de sarcome est celui que Rumschewitsch [2]) a décrit en 1891.

Il s'agissait d'un paysan de 61 ans qui depuis deux ans avait remarqué une tache sur la pupille de son oeil droit. Sur la cornée se voyait une tumeur pédiculée, dont la base d'implantation, qui mesurait à peine 3 mm, siégeait, si nous avons bien compris, un peu au dessus et en dehors du centre de la cornée, tandis que le corps de la tumeur, débordant cette base étroite et s'étalant en forme de champignon, dépassait le bord scléral en recouvrant ainsi les parties de la cornée demeurées saines. La surface était lisse, molle et d'un gris rosé; des vaisseaux lui venaient de la conjonctive sans autre participation de cette membrane. Sur des coupes, après énucléation de l'oeil, le néoplasme se trouva constitué par des cellules fusiformes avec très peu de tissu intercellulaire et quelques restes de la substance propre, et par des vaisseaux en grande quantité entourés de cellules lymphatiques.

Rumschewitsch voit dans ces vaisseaux la première origine des éléments pathologiques: son malade avait à deux reprises subi un traumatisme au côté droit de la tête et racontait que du sang avait apparu dans son oeil.

Chose curieuse, dans notre cas, on pouvait également remonter à une lésion antérieure de l'oeil malade; il avait été, plusieurs années auparavant, blessé par un éclat de pierre qui avait provoqué l'apparition d'un peu de sang, mais ce renseignement assez vague pourrait s'appliquer fort bien à une simple ecchymose sous-conjonctivale; la point précis où

---

[1]) Axenfeld, Geschwülste des Auges, in „Ergebnisse der allgem. Pathol. und pathologisch. Anat." von Lubarsch u. Ostertag, J. F. Bergmann Wiesbaden.

[2]) Dr. K. Rumschewitsch, Ein Fall von einem Hornhautsarcom Archiv für Augenheilk. 1891 p. 52.

avait porté cette blessure ne pouvait même être clairement indiqué: aussi n'en saurions-nous tirer aucune donnée bien utile.

Quoi qu'il en soit, Mr. Louis B., âgé de 32 ans et cultivateur dans une petite ville du département de l'Isère (France), s'était aperçu depuis deux ans que sa vue diminuait à l'oeil droit. Il y avait une certaine sensation de fatigue et un développement anormal de quelques vaisseaux conjontivaux.

En juillet 1896, B. remarqua un petit "bouton" de couleur rosée qui se développait sur sa cornée à distance à peu près égale du centre et du bord externe. Cette excroissance fut incisée le 5 août dans un hôpital où l'on n'a pu malheureusement retrouver aucune information complémentaire. Notre malade affirme que dans cette circonstance "rien ne fut enlevé", et qu'on ne fit qu'une incision à la suite de laquelle la tumeur s'affaissa légèrement. Quinze jours plus tard, elle se reformait exactement à la même place, et dès ce moment là, elle s'accrut assez rapidement avec apparition d'une tache noire en son centre.

Au mois de septembre, le malade se présentait chez Mr. le Professeur Marc Dufour qui le garda quelques jours en observation. La tumeur faisait des progrès visibles sans toutefois produire aucune douleur, ni gêner beaucoup l'occlusion des paupières. Le 26 septembre, elle fut l'objet d'un examen attentif:

Siégeant sur la moitié externe de la cornée, mais partout distincte du bord scléral et sans aucune connexion visible avec lui (pl. XV fig. 1), elle avait une consistance molle et charnue avec une surface lisse quoiqu'un peu mamelonnée. Son volume était celui d'un petit pois, mais, prise dans son ensemble, elle rappelait plutôt la forme d'une "larme roulant sur la joue", c'est-à-dire que sa partie inférieure renflée et un peu globuleuse montrait une courbure très accusée dont la plus forte convexité débordait légèrement la base d'implantation, tandis que sa partie supérieure s'effaçait graduellement en s'amincissant jusqu'à se confondre avec le niveau de la cornée à 2 mm environ du bord scléral supérieur. De son côté interne se détachait en outre une sorte de prolongement de peu de relief qui, s'étalant en éventail, voilait la majeure partie de la pupille d'une opacité grisâtre et diffuse (fig. 1) et finissait par mourir au sein du tissu normal sans qu'une limite précise pût lui être attribuée.

En revanche, dans sa moitié la plus proéminente mentionnée ci-dessus, sur ses côtés inférieur et externe, le néoplasme possédait des frontières franches et nettes: il s'insérait à peu près à angle droit sur la cornée en ménageant jusqu'au bord scléral une bande étroite de 1 mm environ et restée transparente sauf le passage de nombreux vaisseaux venant de la conjonctive (fig. 1).

Ces vaisseaux, abondants et de gros calibre du côté externe, plus ténus dans les autres régions, pénétraient dans la tumeur par sa base,

OPHTHALMIC HOSPITAL

puis venaient former à sa surface un plexus très fin de façon à donner un aspect rosé à sa substance d'ailleurs d'un blanc mat ou grisâtre. Cette teinte rosée ne parvenait cependant pas à dissimuler deux taches pigmentaires de grandeur inégale qui sans être tout à fait superficielles se voyaient dans la partie la plus saillante de la tumeur (pl. XV fig. 1).

Ajoutons qu'à part le développement vasculaire décrit ici, il n'y avait aucune injection périkératique décelant une irritation de la cornée, ni de photophobie; que la pupille était régulière, la chambre antérieure de profondeur normale et l'iris sans adhérence ou anomalie aucune au point correspondant à la tumeur cornéenne, la tension de l'oeil non augmentée et le champ visuel parfaitement intact. La vision était de $^1/_{40}$; les mouvements du bulbe entiers et normaux.

En présence de cette limitation de la tumeur à la cornée, des désordres relativement peu importants qu'elle avait occasionnés, et de l'incertitude où sans examen microscopique on devait être au sujet de sa nature, Mr. le Professeur Dufour se décida à ne pas pratiquer d'emblée l'énucléation mais à essayer d'une méthode conservatrice; il pratiqua tout d'abord une iridectomie inféro-interne dans un but optique en raison de l'obnubilation présente de la pupille et pour se réserver pleine liberté d'action dans les parties de la cornée atteintes par la dégénérescence. Cette iridectomie, pratiquée le 26 septembre, réussit parfaitement et le même jour le malade eut l'occasion d'être présenté à Mr. le Dr. Samelsohn de Cologne en passage à Lausanne.

Le 6 octobre, abrasion aussi complète que possible de la tumeur avec le couteau de Graefe et cantérisation au Paquelin de la surface d'insertion: huit jours après, la guérison est accomplie, la surface cautérisée montre un trouble diffus attribuable à la cicatrisation, mais le reste de la cornée ne s'est pas modifié; les veines anormales de la conjonctive se sont amincies. $V = ^1/_{15}$. Le malade est licencié avec l'instruction de revenir se montrer au bout de 2 mois.

Au 23 janvier 1897, soit après $3^1/_2$ mois, nouvel examen: le trouble de la cornée n'a pas augmenté en étendue; la partie abrasée présente une irrégularité de surface bien reconnaissable au kératoscope, mais l'épithélium semble s'être entièrement reconstitué. $V = ^1/_{10}$. Les vaisseaux de la conjonctive sont en grande partie revenus à l'état normal: quelques uns d'entre eux sont encore légèrement plus gros que sur la conjonctive de l'oeil gauche. Le champ visuel n'a rien d'anormal. En somme aucune trace de la tumeur opérée ni apparence de récidive.

Nous avons eu dès lors par correspondance des nouvelles de notre malade: en date du 12 octobre 1897 et du 8 février 1898 il nous écrivait que la tumeur excisée n'avait pas reparu et que la vision de son oeil droit s'était maintenue à peu près la même, sans l'obliger à recourir à de nouveaux soins.

Notre examen microscopique a été fait dans la laboratoire d'anatomie pathologique de l'Université, que Mr. le Professeur Stilling avait obligeamment mis à notre disposition.

La petite tumeur enlevée fut incluse dans la paraffine, puis réduite en coupes suivant un plan vertical et antéropostérieur par rapport à la situation qu'elle avait occupée sur la cornée. Ces coupes formaient trois séries distinctes: la 1re série débutant au bord interne ou pupillaire de la tumeur tendait vers le centre de celle-ci; la 2de allait à sa rencontre à partir du bord opposé; la 3me intéressait la partie la plus centrale du néoplasme. Les deux premières séries furent colorées par l'hématéine et l'éosine, la dernière par le carmin aluné. D'autres coupes, isolées, servirent à diverses autres colorations.

Le procédé opératoire adopté dans l'intérêt du malade et pour lui éviter si possible une énucléation se trouvait être en revanche, — ainsi qu'il arrive souvent, fort peu favorable à l'examen scientifique. Un coup d'oeil général jeté sur l'ensemble des préparations montre en effet que la section par le couteau de Graefe a passé tout entière au sein du tissu pathologique; l'étage le plus profond, où devait se faire la transition avec les couches cornéennes restées normales, et qui de ce chef aurait présenté pour nous un véritable intérêt, a été réservé à la destruction par le thermocautère.

Nos coupes n'ont donc intéressé aucune partie de la cornée qui fût parfaitement normale; le tissu lamellaire n'y est pas tout à fait absent, mais il s'y trouve irrégulièrement distribué: sur un certain nombre de coupes il constitue l'étage moyen de la tumeur et se trouve comme intercalé entre les couches superficielle et profonde en pleine dégénérescence; à mesure que l'on procède vers le bord externe du néoplasme, il se localise dans la région superficielle sous la forme d'une zone d'épaisseur variable, qui double le revêtement épithélial sur une partie de son étendue (*lam* fig. 2 et 3 pl. XV). Au reste ce tissu lamellaire présente bien des modifications pathologiques: on y voit des vaisseaux sanguins (pl. XV fig. 2 et 3), des amas de leucocytes et une prolifération de ses éléments cellulaires qui rend sa structure indistincte.

Partout ailleurs, le parenchyme de la cornée est presque entièrement disparu, ou tout au moins transformé en un système de travées ou de languettes étroites (*t* fig. 2 et 3) entre lesquelles sont accumulés les éléments propres du néoplasme. Ces éléments pathologiques sont constitués par des cellules généralement fusiformes, de dimension moyenne, avec très peu de substance intercellulaire, formant par leur ensemble un tissu peu compact et facile à dissocier; sur les préparations fraîchement enfermées, il suffisait en effet d'exercer la plus légère pression pour voir les cellules s'égrener dans le baume de Canada.

Des vaisseaux sanguins nombreux (pl. XV *v* fig. 2 et 3), quelques-uns de fort calibre, accompagnés de capillaires, parfois de petites hémorrhagies (*h* fig. 3), et bordés en plusieurs points par une abondante infiltration leucocytaire (*l* fig. 3), parachèvent la substance de la tumeur. Partout où la dégénérescence est avancée, l'apparence en est uniforme comme celle d'un sarcome vulgaire; dans les régions au contraire où les restes du tissu normal sont plus abondants, on les voit infiltrés et comme pénétrés par des groupes de cellules sarcomateuses, groupes ou îlots de grandeur inégale, enfermés dans autant de loges (*aa* fig. 2 et 3), ce qui donne à l'ensemble un aspect franchement alvéolaire. Cette disposition est si nette en certaines régions de la tumeur que l'on croirait à première vue avoir affaire à un carcinome typique (fig. 3), mais outre qu'il ne s'agit point ici de cellules épithéliales, les cloisons ou travées sont, nous le répétons, une formation tout accidentelle et dérivent simplement des lames cornéennes dissociées et fortement modifiées par l'infiltration pathologique.

Cette diffusion des éléments sarcomataux au sein de tous les autres tissus se manifeste d'une façon très accentuée à l'endroit de l'épithélium lui-même; ce revêtement ne fait défaut nulle part à la surface de la tumeur, mais sa couche la plus externe, celle des cellules aplaties, est seule ininterrompue; la couche des cellules cubiques n'existe plus comme telle que près des bords de la tumeur et principalement là où elle est doublée par une zone de tissu lamellaire (pl. XV fig. 2); sur tous les autres points on ne la voit que par tronçons (fig. 3), tantôt s'interrompant brusquement au contact d'un amas sarcomateux, tantôt se perdant d'une façon plus insensible au sein du désordre cellulaire, ou bien se repliant vers l'intérieur comme pour contribuer à former la cloison d'une loge avoisinante. C'est donc que partout où ils ont pu l'atteindre, les éléments néoplasiques ont pénétré le revêtement épithélial comme ils ont fait des lames cornéennes, qu'ils se sont insinués entre ses couches en les dissociant et les désagrégeant.

La couche épithéliale externe n'est elle-même pas épargnée: bien qu'elle ne présente, nous l'avons dit, pas d'interruption dans sa continuité, elle ne saurait être considérée comme normale; en plusieurs points elle se montre considérablement amincie jusqu'à être réduite à deux ou trois étages de cellules (*r* fig. 3); là même où son épaisseur est normale, on y voit des cellules hétérogènes, isolées, ou par deux ou trois ensemble, logées entre les cellules propres comme des corps étrangers et qui indiquent une infiltration commençante (*s* fig. 2 et 3).

Tout indique, en somme, que les progrés de la néoplasie se font au dépens de l'épithélium bien plus qu'à son profit; nous avons ici un aspect qui diffère absolument du cancroïde: aucune prédominance des cellules cubiques, point de développement papillaire, enfin apparition de cellules fusiformes dans les couches profondes et participation tardive

des étages plus superficiels. C'est bien d'un sarcome de la cornée qu'il s'agit ici, d'un sarcome ayant pris naissance au sein du tissu propre, mais dont le point de départ est difficile à préciser, car il aurait fallu pouvoir l'étudier après énucléation sur des coupes intéressant toute l'épaisseur de la cornée jusqu'à la membrane de Descemet.

Des coupes plus étendues nous auraient également appris comment se comporte la membrane de Bowman; en effet, sur la plupart de nos préparations elle a disparu sans traces. En certains points, elle est encore esquissée à la base de l'épithélium (*B* fig. 3) là où celui-ci a été protégé par le tissu lamellaire contre l'invasion sarcomateuse: On dirait vraiment que cette membrane qui dans d'autres cas offre une si grande résistance, s'est trouvée ici la première à céder, à s'atrophier ou à se rompre sous l'influence de la distention croissante ou de la compression produite par les couches plus profondes.

La première particularité de la tumeur que nous venons de décrire était son siège sur la cornée, à une distance du bord scléral peu considérable, il est vrai, mais suffisante pour la séparer de toutes les tumeurs du limbe (Randgeschwülste) qui, sans être fréquentes, sont cependant de moindre rareté; le caractère insolite de ce sarcome d'origine cornéenne est encore accentué par le fait de sa pigmentation.

Nous avons parlé plus haut de deux taches noirâtres visibles dans la tumeur avant son excision: la plus grande de ces taches, de 1 mm environ de diamètre, était aussi la plus foncée; après l'inclusion dans la paraffine, elle tranchait nettement sur la coloration très pâle, à peine un peu jaunâtre, du reste de la tumeur; en revanche, vue au microscope, la pigmentation ne montre plus une délimitation aussi précise: ce n'est point seulement dans la région correspondant aux taches que l'on reconnaît des cellules pigmentées. On en voit aussi, bien qu'en moins grand nombre, dans les parties qui à l'oeil nu paraissaient en être dépourvues; isolées ou par petits groupes de 2 à 5, ces cellules pigmentaires se trouvent parsemées un peu partout, sous l'épithélium, et même entre les deux couches qui le composent, comme dans les parties plus profondes. Elles ne siègent pas exclusivement dans les régions les plus dégénérées de la tumeur, car on les retrouve là même où le tissu cornéen a été le mieux respecté: elles montrent une fréquence particulière au voisinage des vaisseaux sanguins.

La forme de ces cellules est semblable à celle des autres éléments sarcomateux; elles sont pour la plupart entièrement occupées par les granulations pigmentaires de telle façon que le noyau lui-même en est voilé; il en est cependant dont les dimensions sont plus grandes et qui ne sont que partiellement pigmentées.

Nous avons déjà dit que rien ne permettait de reporter l'origine

de ces éléments mélaniques à la participation d'un des tissus naturellement pigmentés; que notre tumeur n'avait aucune relation avec l'iris, ni avec la région du corps ciliaire, ni avec la conjonctive. Faut-il en revanche attacher une certaine importance étiologique à la première intervention dont cette tumeur fut l'objet en août 1896? Des restes hémorrhagiques seraient-ils l'origine des taches noirâtres qui ont apparu à la suite de l'incision faite à cette époque-là? La chose n'était point impossible, et pour déterminer si nous étions en présence d'un "faux pigment", c'est à dire de simples dépôts hémorrhagiques, nous avons soumis nos préparations aux réactions considérées comme révélatrices de ce faux pigment. La réaction par l'acide sulfurique concentré que Lagrange considère comme décisive, mais qui ne nous a pas toujours donné des résultats indiscutables, nous a dans le cas spécial démontré la résistance parfaite des granulations pigmentaires. Tandis que le corps de la cellule était entièrement détruit ou transformé en une gelée translucide et sans limites distinctes, les granulations gagnaient en netteté et surgissaient plus nombreuses que l'on aurait supposé. Ces granulations se montraient par amas ou par petites trainées. Le protoplasma de certaines cellules en était gorgé: dans d'autres, on ne pouvait reconnaître qu'une coloration vaguement brunâtre; c'était là, selon toute apparence, une pigmentation commençante qui devait avoir contribué à la coloration si intense des taches noirâtres que nous avons mentionnées dans l'examen macroscopique. Les mêmes granulations pigmentaires, traitées par le ferrocyanure de potasse ou le sulfure d'ammonium, ne nous ont aucunement donné les réactions caractéristiques de l'hémosidérine, et sans qu'il y ait là une raison péremptoire pour nier que leur origine soit hémorrhagique, nous pouvons constater tout au moins que cette origine n'a pu être démontrée par les moyens ordinaires. De la description qui précède, nous croyons donc pouvoir conclure de deux choses l'une:

a) ou bien que des éléments mélaniques peuvent prendre naissance au sein même du tissu de la cornée,

b) ou bien que du faux pigment, soit pigment hémorrhagique, peut acquérir tous les caractères du pigment mélanique sans qu'il soit possible de l'en distinguer par les moyens usuels.

L'une et autre de ces conclusions soulève des problèmes généraux intéressants, et c'est ce qui nous a engagé à publier notre observation.

Note. Notre rédaction et nos dessins étaient terminés quand nos yeux sont tombés sur un travail qui, bien que publié en décembre dernier par les „Archives d'ophtalmologie" nous avait échappé jusqu'ici.[1])

[1]) A propos d'une tumeur sarcomateuse du limbe scléro-cornéen, Archives d'ophtalmologie XII. 1897.

Nous avons été frappé de voir combien la description donnée par Mr. Curtis d'un sarcome du limbe scléro-cornéen correspond à ce que nous avons observé dans notre tumeur. C'est la même disposition alvéolaire, la même diversité dans la forme des cellules sarcomateuses à tel point que certaines d'entre elles pouraient être prises pour des éléments épithéliaux; la même absence de délimitation précise entre ces groupes alvéolaires et les faisceaux plus denses qui leur servent de cloisonnement; enfin la même dissémination des granulations pigmentaires. Cette analogie est si grande que nous pourrions incorporer à notre propre description la presque totalité des détails relevés par Mr. Curtis; cependant une différence importante subsiste entre ces deux observations: dans celle de MM. de Lapersonne et Curtis les faisceaux interalvéolaires étaient de nature néoplasique; dans la nôtre, nous l'avons dit, ces parties plus denses ne sont autres que les restes du tissu cornéen lamellaire. Il s'agit donc de deux sarcomes, dont le type est identique, mais dont l'un a pris naissance conformément à la règle sur le bord scléro-cornéen, tandis que l'autre doit son caractère tout spécial au fait qu'il s'est développé au sein même de la cornée.

Explication des figures.

Planche XV.

Fig. 1. Aspect macroscopique de la tumeur montrant sa situation indépendante du bord scléro-cornéen et les taches pigmentées de sa partie la plus saillante.

Fig. 2. Coupe microscopique au niveau de la partie pigmentée de la tumeur dans une région où l'épithélium de la cornée est encore séparé de la dégénérescence par une zone de tissu lamellaire à peu près sain. *ep. ext.* couche externe de l'épithélium, *ep. int.* couche interne de l'épithélium, *lam* zone de tissu lamellaire de la cornée, *sarc* zone de dégénérescence sarcomateuse, *a a* alvéoles ou loges remplies de cellules sarcomateuses, *s s* cellules sarcomateuses disséminées au sein de l'épithélium ou du tissu lamellaire, *p p* amas de pigment, *v v* vaisseaux sanguins. Leitz, VII. 1. Coloration à l'hématéine-éosine.

Fig. 3. Coupe de la tumeur dans une région où l'épithélium est attaqué par l'infiltration sarcomateuse. *ép* épithélium de la cornée, *B* vestige de la membrane de Bowman, *lam* restes du tissu lamellaire, *a* alvéoles sarcomateuses, *tr* travées ou cloisons des alvéoles, *s* cellules sarcomateuses infiltrant l'épithélium, *p* amas pigmentaires, *v* vaisseaux sanguins, *h* foyers hémorrhagiques, *l* amas leucocytaires, *r* rupture imminente de l'épithélium. Leitz, VII. 1. Coloration à l'hématéine-éosine.

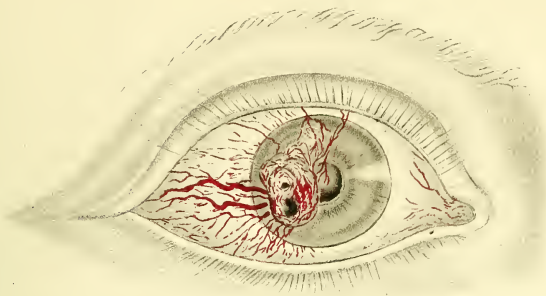

Fig. 1.

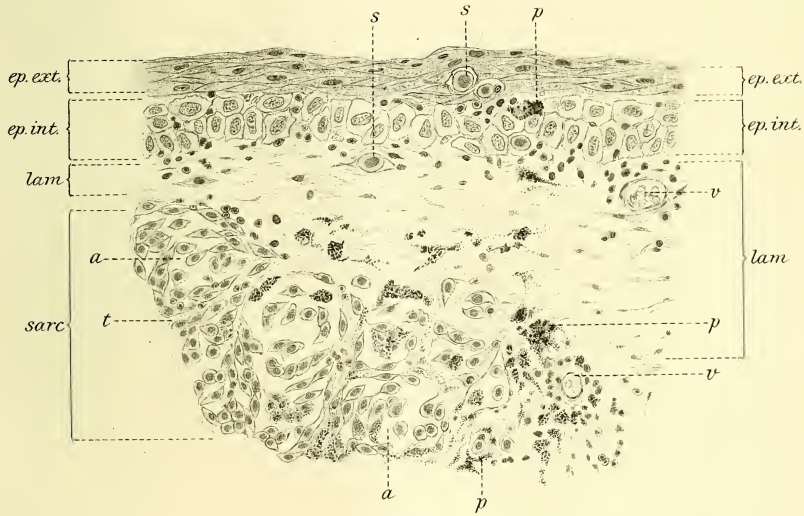

Fig. 2.

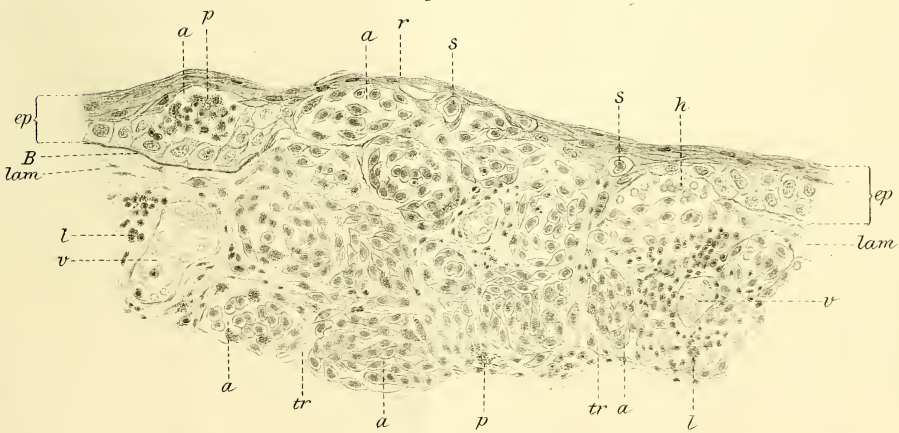

Fig. 3.

Verlag von Gustav Fischer in Jena.

Lith. Anst. v. K. Wesser, Jena.